- Escissione della calcificazione con aghi.

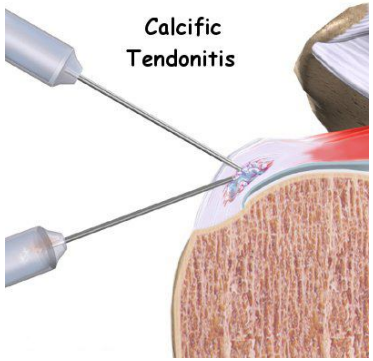


La procedura è stata messa a punto recentemente. Il trattamento consiste nell'individuare la calcificazione attraverso un'apparecchio ecografico e svuotarla con un lavaggio di soluzione fisiologica attraverso due aghi transcutanei.

La procedura viene effettuata in anestesia locale in ambiente ambulatoriale. I risultati sono molto simili a quelli ottenuti con l'escissione chirurgica artroscopica

2) **TRATTAMENTO CHIRURGICO**

Nel caso in cui il trattamento conservativo non desse i risultati sperati si deve ricorrere al trattamento chirurgico:

- PROCEDURA ARTROSCOPICA:

Con l'inserimento di una telecamera a fibre ottiche e di strumenti chirurgici attraverso alcuni fori praticati attorno alla spalla,si svuota la calcificazione.

La procedura viene effettuata in anestesia generale o blocco periferico in regime di ricovero. I risultati sono soddisfacenti.

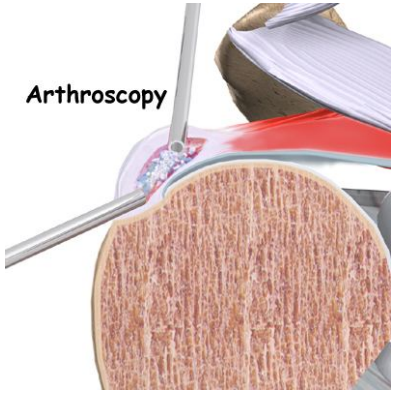


**Dottor Giuseppe Checcucci,**

Dirigente 1° Livello Ortopedia & Traumatologia

Unità Operativa di Chirurgia della Mano e Microchirurgia Ricostruttiva

Centro Traumatologico Ortopedico (C.T.O.) di Firenze.

**Cell. 335 7019778**

**Informazioni e consigli su PATOLOGIE ARTO SUPERIORE.**

# CALCIFICAZIONE DELLA SPALLA

Opuscolo informativo a cura del **Dottor Giuseppe Checcucci.**

# TENDINITE CALCIFICA

COSA E' E PERCHE' SI VERIFICA

È un deposito di calcio in uno dei tendini della spalla. Ciò può verificarsi per due motivi:

a)le cellule tendinee si trasformano in cellule produttrici di calcio per un processo chiamato "metaplasia" (**tendinopatia calcifica**).

b) il tessuto tendineo degenera a causa dell'invecchiamento e dell'usura, e successivamente calcifica (**calcificazione degenerativa**). Nel primo caso, il deposito di calcio si trova nel contesto del tendine;nel secondo, in corrispondenza dell'inserzione del tendine sull'omero.

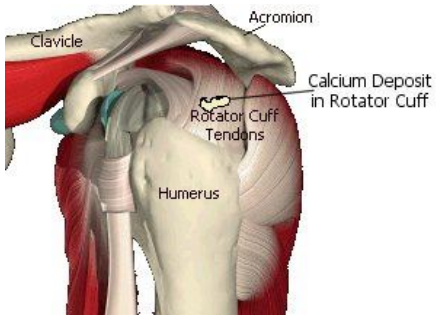


CHI COLPISCE?

La **tendinopatia calcifica** è più frequente nei soggetti giovani adulti,è causa spesso di crisi dolorose; all'esame radiografico si ha un'immagine densa dai contorni netti e di solito il deposito calcico è di consistenza molle simile alla pasta del dentifricio;i soggetti più colpiti sono donne dedite ad attività lavorative domestiche di età compresa fra i 30 e i 60 anni.

La **calcificazione degenerativa** è spesso presente in soggetti anziani di sesso femminile, dà una sintomatologia di dolore cronico alla spalla, all'esame radiografico appare come immagine sfumata e disomogenea mentre il deposito calcico è di consistenza dura, simile al gesso. Non è stata evidenziata una correlazione con l'attività lavorativa svolta.

QUALI SONO I SINTOMI?

Dolore in corrispondenza della faccia anteriore o laterale della spalla, che non si irradia oltre il gomito e non si estende al collo. Il dolore si acuisce durante il sollevamento del braccio e può essere presente anche di notte. Generalmente la mobilità della spalla è ridotta.

QUAL'E' LA DURATA DEI SINTOMI?

La tendinopatia calcifica segue un suo ciclo evolutivo. Ad ogni fase di questo ciclo corrisponde un differente quadro clinico. Tranne la prima, sono tutte potenzialmente responsabili di dolore. La fase di "riassorbimento" è la più dolente. Il ciclo completo non ha una durata massima; la calcificazione può rimanere nel contesto del tendine anche per molti mesi.

COME SI FA LA DIAGNOSI?

La diagnosi si basa sull'esame clinico, l'esame radiografico ed ecografico.

TRATTAMENTO

1) NON CHIRURGICO.

2) CHIRURGICO.

1) **TRATTAMENTO NON CHIRURGICO**:

- Ultrasuoni e antiinfiammatori.
- Infiltrazione con cortisone.
- Onde d'urto:

Le calcificazioni possono essere trattate con uno strumento ad ONDE D'URTO simile a quello per i calcoli renali: i risultati sono meno brillanti rispetto a quelli ottenuti con le altre procedure. Inoltre il trattamento può essere doloroso e può causare ematomi. (continua dietro).